Revista SOCAMPAR

Patología del tórax

Volumen 11 Número 1 Marzo 2026

Editada y publicada por SOCAMPAR
C/ Donantes de Sangre, 1
16002 Cuenca
email: revistasocampar@gmail.com
ISSN: 2529-9859

Revista SOCAMPAR

Patología del tórax

Órgano oficial de la Sociedad Castellano-Manchega de Patología Respiratoria

Comité editorial

Raúl Godoy Mayoral
Carlos Alberto Rombolá
María Eugenia Casado López
Raúl Hidalgo Carvajal
Javier Cruz Ruiz
Carlos Bujalance Cabrera
José Gallardo Carrasco
Encarnación López Gabaldón
Francisco Javier Agustín Martínez

Editor y maquetador

Sergio García Castillo

Comité asesor

Aurelio Arnedillo Muñoz
Esther Barreiro Portela
Felipe Villar Álvarez
Aurelio L. Wangüemert Pérez
José Antonio Rodríguez Montes

La recepción de un trabajo por la revista no implica su publicación. El autor será informado del proceso de evaluación. La presentación de un trabajo a la revista supone el permiso para la publicación y difusión por parte de ésta del autor. El autor debe manifestar que su trabajo respeta los derechos de autor de terceros.

http://www.revista-socampar.com

http://www.socampar.com

SOCAMPAR

Sociedad Castellano-Manchega de Patología Respiratoria

Presidente: Angel Ortega González
Vicepresidente: Antonio Francisco Honguero Martínez
Tesorera: Rosario Vargas González
Secretaría: Francisco Javier Agustín Martínez

Vocales:
Albacete: Edwin Mercedes Novoa
Ciudad Real: Carlos Bujalance Cabrera
Cuenca: María Eugenia Casado López
Guadalajara: Diego Morena Vallés
Toledo: Raúl Hidalgo Carvajal
Vocal de enfermería: Eugenia Núñez Lara
Vocal de residentes: María de la Cruz Rodríguez

Webmaster:
Francisco Javier Agustín Martínez

Revista SOCAMPAR

ÍNDICE

EDITORIAL

Una revista regional para una comunidad que crece: llamamiento a autores y revisores **7**
A regional journal for a growing community: a call for authors and reviewers
ChatGPT

ARTÍCULO ESPECIAL

Protocolo ergoespirometría complejo hospitalario universitario de Albacete **9**
Protocol for cardiopulmonary exercise testing (cpet) Albacete university hospital complex
Godoy R, Gutiérrez N

CASOS CLÍNICOS

Nódulo pulmonar como forma excepcional de afectación pulmonar en la leishmaniasis visceral: un desafío diagnóstico **13**
Pulmonary nodule as an exceptional manifestation of visceral leishmaniasis: a diagnostic challenge
Juan Carlos Bazil Sánchez, Nuria Gutiérrez González, Ana Belen Cuenca Abarca, Edwin Mercedes Noboa

Nocardiosis diseminada en un paciente con sarcoidosis. A propósito de un caso **17**
Disseminated nocardiosis in a patient with sarcoidosis. About a case
Muñoz Morillas AM, Arroyo García M., Saiz Campos M[1], Rodriguez Gómez L., Acebal Montero D., Hurtado Fuentes A

Revista SOCAMPAR

EDITORIAL

Una revista regional para una comunidad que crece: llamamiento a autores y revisores
A regional journal for a growing community: a call for authors and reviewers

Autor: ChatGPT

En un tiempo en el que la información científica se multiplica y compite por nuestra atención, disponer de una revista "cercana" —en lo geográfico, en lo profesional y en lo humano— no es un lujo: es una necesidad estratégica. La *Revista SOCAMPAR* nace y se mantiene precisamente para eso: para ser el espacio natural de intercambio científico y clínico de quienes trabajamos en patología respiratoria en Castilla-La Mancha y, por extensión, de todos aquellos profesionales e instituciones interesados en la patología torácica que quieran compartir conocimiento útil, práctico y bien construido.

Nuestra revista es digital, de **acceso abierto**, y con un compromiso que consideramos irrenunciable: **leer, enviar, evaluar y publicar no conlleva costes para autores ni lectores**. En un escenario donde muchas publicaciones desplazan barreras económicas hacia los autores o hacia las instituciones, mantener una revista regional abierta y sin peajes refuerza la equidad, amplifica el impacto real de lo que se publica y favorece que el conocimiento llegue allí donde más importa: la consulta, la planta, la UCRI, el quirófano y la atención primaria.

Pero una revista no es un contenedor: es una comunidad en funcionamiento. Y esa comunidad se sostiene, sobre todo, con dos columnas vertebrales: **autores** y **revisores**. Por eso, este editorial es —de manera deliberada— un llamamiento a la participación.

1) Por qué una revista regional aporta un valor diferencial

La ciencia de calidad puede nacer en cualquier lugar, pero no siempre encuentra canales proporcionales a su relevancia. Una revista regional y de una sociedad regional como SOCAMPAR ofrece ventajas concretas:

a) Proximidad clínica y aplicabilidad inmediata
Las preguntas que nos hacemos en los hospitales y centros de salud de nuestra región (organización asistencial, circuitos, accesibilidad a técnicas, coordinación con primaria, rehabilitación, continuidad de cuidados, realidad de recursos) no siempre encajan en las prioridades editoriales de revistas generalistas. Aquí, en cambio, tienen un espacio natural, con lectores que comparten contexto y que pueden convertir un hallazgo en una mejora asistencial de forma rápida y realista.

b) Visibilidad para equipos emergentes y centros no universitarios
En una sociedad científica regional conviven servicios grandes, medianos y pequeños; equipos con tradición investigadora y otros en fase de consolidación. Una revista como la nuestra puede actuar como "trampolín" para trabajos bien planteados que, en otros circuitos, tardarían más en encontrar hueco. Esto no significa rebajar exigencia, sino **acompañar el proceso**: aprender a escribir mejor, a presentar resultados con rigor, a discutir con honestidad y a citar correctamente.

c) Formación transversal: residentes, adjuntos jóvenes y perfiles multidisciplinares.

Los residentes no son "futuros autores": son autores ya. Y la neumología contemporánea no se entiende sin enfermería, fisioterapia respiratoria, radiología, anatomía patológica, microbiología, cirugía torácica, medicina interna y atención primaria. Una revista regional es un lugar especialmente fértil para impulsar colaboraciones transversales, series clínicas y artículos con foco didáctico, que a menudo son los que más cambian la práctica.

d) Identidad científica de la Sociedad.

Una sociedad científica se fortalece cuando comunica y produce conocimiento propio: consensos, posicionamientos, revisiones, experiencias organizativas y proyectos colaborativos. Esa identidad no se improvisa; se construye número a número.

2) Llamamiento a los autores: qué queremos recibir (y por qué)

La *Revista SOCAMPAR* contempla, entre otros, **editoriales, originales, revisiones, artículos especiales, casos clínicos, cartas, imágenes** y otros formatos que el comité editorial estime oportuno. Esta diversidad no es decorativa: responde a distintas necesidades del conocimiento clínico.

- **Originales**: investigación clínica o experimental en patología respiratoria, con diseños analíticos y estructura clásica (resúmenes en español e inglés, palabras clave/keywords, introducción, material y métodos, resultados, discusión y bibliografía).

  Queremos originales que respondan preguntas relevantes y que aporten aprendizaje transferible, incluso cuando el tamaño muestral sea modesto, si el método y la discusión son honestos.

- **Revisiones**: síntesis actualizadas y útiles para la práctica, también con resúmenes en español e inglés.

  Queremos revisiones que ayuden a tomar decisiones, que ordenen la evidencia, que declaren límites y que aterricen recomendaciones con sentido clínico.
- **Casos clínicos**: de interés excepcional o con valor diagnóstico/terapéutico, bien estructurados y con una discusión que enseñe.

  Queremos casos que no se queden en la anécdota, sino que iluminen un razonamiento clínico, una trampa diagnóstica o una aproximación terapéutica.
- **Cartas al director** e **imágenes especiales**: piezas breves, ágiles, con contenido didáctico y mensaje claro.
- *Queremos cartas que abran conversación científica* e imágenes que "sean una clase en una página".

Además, y esto es esencial, la revista mantiene una política clara: **los artículos deben ser originales e inéditos**.

Cómo enviar: los manuscritos se remiten por correo electrónico a **revistasocampar@gmail.com**, indicando en el asunto el tipo de trabajo (editorial, revisión, original, caso clínico, etc.).

3) Llamamiento a los revisores: revisar también es hacer ciencia

La revisión por pares no es un trámite: es un acto de responsabilidad profesional. Una revista regional, por su propia naturaleza, puede ofrecer algo que a veces se ha perdido en circuitos más impersonales: **revisión rigurosa y, a la vez, constructiva**. Revisar bien significa:

- Detectar fortalezas y debilidades metodológicas reales.
- Ayudar a que el mensaje sea más claro y útil para el lector.
- Cuidar que la interpretación no vaya más allá de los datos.
- Mejorar la redacción científica sin "reescribir" el artículo.
- Proteger la integridad: transparencia, originalidad y citación adecuada.

Invitamos a especialistas y profesionales con experiencia —y también a quienes empiezan y quieren aprender— a incorporarse como revisores. Un buen sistema de revisión **forma criterio clínico**, fortalece el currículum académico y, sobre todo, construye una revista mejor para todos.

4) Un compromiso editorial: exigencia, agilidad y acompañamiento

La *Revista SOCAMPAR* tiene vocación de continuidad y propone al menos **tres números al año**, con la posibilidad de números extraordinarios cuando existan motivos especiales. Nuestro compromiso como equipo editorial es sostener tres principios:

1. **Rigor**: metodología, ética y transparencia en la comunicación científica.
2. **Utilidad clínica**: publicar lo que mejora la práctica.
3. **Acompañamiento**: orientar para que los trabajos crezcan, especialmente cuando hay buena pregunta y buen material, pero falta experiencia de escritura.

5) Invitación final: la revista es de todos

Una sociedad regional fuerte no se define solo por su congreso anual o por sus sesiones formativas. Se define por su capacidad de **producir, ordenar y compartir conocimiento**. La *Revista SOCAMPAR* es una herramienta para eso: para dar voz a nuestra realidad, conectar equipos, visibilizar buenas prácticas y generar cultura científica compartida.

Os invitamos, por tanto, a colaborar de dos formas complementarias:

- **Enviando trabajos** (originales, revisiones, casos, cartas, imágenes) que merezcan ser leídos y discutidos. ()
- **Participando como revisores**, ayudando a elevar la calidad de lo que publicamos y fortaleciendo la credibilidad y el impacto de la revista.

Castilla-La Mancha tiene talento clínico, capacidad investigadora y una tradición de compañerismo que merece un canal propio. Hagamos que la revista sea el reflejo más fiel de esa comunidad: exigente, generosa, y útil.

ChatGPT

Revista SOCAMPAR

ARTÍCULO ESPECIAL

PROTOCOLO ERGOESPIROMETRÍA COMPLEJO HOSPITALARIO UNIVERSITARIO DE ALBACETE

PROTOCOL FOR CARDIOPULMONARY EXERCISE TESTING (CPET) ALBACETE UNIVERSITY HOSPITAL COMPLEX

Autores: Godoy R[1], Gutiérrez N[1]

[1]Servicio de Neumología. Complejo Hospitalario Universitario de Albacete. Albacete.

MATERIAL NECESARIO:

- Hoja de recogida de datos.
- Escala analógica visual, como por ejemplo la escala de Borg. Se realizará para la disnea y la fatiga muscular
- Silla de descanso o camilla de exploración para el reposo y la vigilancia del paciente antes y después de la realización de la prueba.
- Carro de paradas que incluya un desfibrilador externo automático.
- Teléfono accesible para caso de emergencia.
- Historia clínica y ordenador.
- Cicloergoespirómetro y/o tapiz rodante conectado a medidor de intercambio de gases.

ESPACIO:

Habitación suficientemente amplia para mantener al paciente y personal sanitario, además del aparataje (cicloergómetro, tapiz rodante y medidor de gases), silla y/o camilla para el paciente, mesas de trabajo, silla para personal y ordenador y resto del material necesario.

CALIBRACIÓN:

Diaria tanto de volúmenes como de los analizadores de gases.

PERSONAL:

Personal de enfermería que cuente con conocimientos básicos sobre la fisiología del ejercicio y, asimismo, entrenado en técnicas de resucitación cardiopulmonar.

Es conveniente el apoyo de un auxiliar de enfermería para ayudar al paciente en su preparación y colaborar ante posibles complicaciones.

La supervisión de la prueba debe ser efectuada por un médico que ha de evaluar al paciente antes de la prueba, estar presente durante la prueba e interpretar los resultados.

El grado de supervisión dependerá del estado clínico del paciente y de las características del protocolo de ejercicio.

PACIENTE:

PREPARACIÓN:

Indicaciones previas al paciente:

- Evitar comidas al menos 2 h antes de la prueba.
- Evitar tabaco y alcohol al menos 4 h antes de la prueba.
- No debe realizar cambios en su medicación habitual.
- Vestir ropa cómoda y ligera, con zapatos adecuados para realizar ejercicio.
- No realizar ejercicio físico vigoroso un día previo al procedimiento

DÍA DE LA PRUEBA:

Presentación del personal.

Revisión de historia clínica. Registro de datos y breve historia del paciente (antecedentes, patología actual, motivo de la prueba y sintomatología)

Medicación concomitante (Beta bloqueantes, antihipertensivos y broncodilatadores)

Revisión de pruebas complementarias: Rx tórac, TAC, PFR, GAB...

Grado de disnea y fatiga actual (Borg)

Registrar Peso, talla y edad del paciente.

VALORACIÓN CONTRAINDICACIONES:

Absolutas:

- Infarto agudo de miocardio (3-5 días)
- Angina inestable
- Arritmias incontroladas que produzcan síntomas o compromiso hemodinámico
- Endocarditis activa
- Miocarditis o pericarditis aguda
- Estenosis aórtica grave sintomática
- Fallo cardíaco incontrolado
- Embolismo pulmonar agudo o infarto pulmonar
- Trastorno agudo de tipo no cardíaco que pueda afectar la realización de ejercicio o que se vea agravado por el ejercicio (p. ej., infección, fallo renal, tirotoxicosis)
- Trombosis de las extremidades inferiores

Relativas

- Estenosis de la arteria coronaria izquierda o su equivalente
- Estenosis valvular cardíaca moderada
- Alteraciones electrolíticas
- Hipertensión arterial no tratada (sistólica > 200 mmHg, diastólica > 120 mmHg)
- Hipertensión pulmonar
- Taquiarritmias o bradiarritmias
- Cardiomiopatía hipertrófica
- Impedimento mental que inhabilite la cooperación
- Bloqueo atrioventricular grave

EXPLICACIÓN DEL PROCEDIMIENTO:

- Características de la prueba y del equipo utilizado.
- Objetivos y riesgos inherentes a la prueba.
- Instrucciones sobre cómo comunicarse con el personal durante la realización de la prueba y sobre los motivos de interrupción de la misma.
- Ilustrar cómo efectuar el pedaleo en el cicloergómetro, manteniendo un pedaleo durante toda la prueba a una velocidad constante (55-65 rpm).
- Ajuste de la altura del sillín en función de sus características antropométricas.

Atender las dudas e inquietudes del paciente y revisión del consentimiento informado, que deberá estar firmado antes del comienzo de la prueba.

MOTIVOS PARA INTERRUMPIR LA PRUEBA:

- Dolor torácico sugestivo de isquemia cardíaca
- Cambios en el ECG sugestivos de isquemia Arritmia compleja
- Bloqueo A-V de segundo o tercer grado
- Disminución > 20 mmHg en la PAS del valor más alto alcanzado durante la prueba
- Hipertensión arterial (PAS > 250 mmHg o PAD > 120 mmHg)
- Inicio súbito de palidez o diaforesis Confusión mental o incoordinación
- Signos de insuficiencia respiratoria
- Desaturación de O2 grave (< 80%) cuando se acompañe de signos y síntomas de hipoxemia
- Signos de fallo respiratoria
- Fatiga, debilidad o claudicación

COMIENZA LA PRUEBA:

1- Realización de espirometría forzada con una calidad suficiente y con el paciente sentado.

2- Colocación de los electrodos para el ECG y del aparato de registro de la mejor forma posible para evitar interferencias durante la prueba.

3- Subir al paciente a la bicicleta o el tapiz rodante.

4- Colocación de la mascarilla de manera que no haya fugas y el paciente esté cómodo.

5- Colocación del pulsioxímetro.

6- Colocación del esfingomanómetro y medición de la TA.

PROTOCOLO DE LA PRUEBA

PROTOCOLO INCREMENTAL:

Se producen incrementos en la carga de trabajo de forma escalonada en función del tiempo y el paciente ha de llegar al límite de tolerancia.

En cicloergómetro:

El incremento se logra aumentando la resistencia impuesta a través del pedal:

- Fase de reposo: ausencia total de pedaleo previa al ejercicio (unos 3 min).
- Fase de calentamiento: pedaleo sin carga o con mínima carga (unos 3 min).
- Fase incremental: incremento progresivo de la carga (dependiendo de las características del paciente) hasta el límite de tolerancia. La duración es variable (8-10 min), dependiendo del estado funcional del paciente.
- Fase de recuperación: pedalear sin carga como mínimo durante 2 min. Al retirar la resistencia del cicloergómetro se permite que el paciente se recupere y que las constantes vitales se normalicen, de forma paulatina, hasta alcanzar los niveles de reposo.

Frecuencia de pedaleo (55-65/min), parar la prueba si el paciente no es capaz de mantener más de 40 ciclos/ min por dolor, fuerza, disnea u otros síntomas.

En tapiz rodante:

El incremento se logra aumentando la velocidad y la inclinación.

Protocolo de Balke50, que consiste en el mantenimiento de una velocidad constante del tapiz (entre 3 y 5,3 km/h) y la programación de incrementos de pendiente (entre el 1% y 2% por minutos) hasta alcanzar la presencia de síntomas limitantes.

Las mediciones:

- Medición de oxígeno (O2) y dióxido de carbono (CO2) en aire espirado (FEO2 y FECO2 , respectivamente).
- Carga de trabajo (W).
- Ventilación por minuto (VE) y sus componentes (frecuencia respiratoria [FR] y volumen corriente [VC]).
- Frecuencia cardíaca (FC).
- Presión sanguínea con cada fase y cada 3 minutos durante el esfuerzo.
- El ECG y la pulsioximetría deben monitorizarse de forma continua durante el desarrollo de la prueba. T

.

Bibliografía:

1. Radtke T, Crook S, Kaltsakas G, et al. ERS statement on standardisation os cardiopulmonary exercise testing in chronic lung diseases. Eur Respir Rev 2019; 28: 180101.
2. Myers J, Arena R, Franklin B, et al. Recommendations for Clinical Exercise Laboratories A Scientific Statement From the American Heart Association. Circulation 2009; 119: 3144–3161.
3. Balady GJ, Arena R, Sietsema K, et al. Clinician's Guide to Cardiopulmonary Exercise Testing in Adults A Scientific Statement From the American Heart Association. Circulation 2010; 122: 191–225.
4. Hermansen L, Saltin B. Oxygen uptake during maximal treadmill and bicycle exercise. J Appl Physiol 1969; 26: 1-31.
5. Galera R, Casitas R, Martinez E, Agustín FJ, García-Río F. Prueba de esfuerzo respiratorias. Manual de Neumología y Cirugía torácica 4ªedicción. SEPAR

Revista SOCAMPAR

CASO CLÍNICO

Nódulo pulmonar como forma excepcional de afectación pulmonar en la leishmaniasis visceral: un desafío diagnóstico.

Pulmonary nodule as an exceptional manifestation of visceral leishmaniasis: a diagnostic challenge

Autores: Juan Carlos Bazil Sánchez [1], Nuria Gutiérrez González [2], Ana Belen Cuenca Abarca [3], Edwin Mercedes Noboa [4]

[1]Servicio de Medicina Interna. Complejo Hospitalario Universitario de Albacete. Albacete, España

[2]Servicio de Neumología Complejo Hospitalario Universitario de Albacete. Albacete, España.

[3]Servicio de Medicina Interna Hospital General de Almansa. Albacete, España.

[4]Sección de Neumología Hospital General de Almansa. Albacete España

Resumen:
La leishmaniasis visceral es una enfermedad parasitaria sistémica cuya afectación pulmonar es infrecuente. De forma excepcional, puede presentarse como un nódulo pulmonar solitario simulando una neoplasia primaria de pulmón, lo que supone un importante desafío diagnóstico. Presentamos el caso de una mujer de 64 años con artritis reumatoide en tratamiento inmunosupresor crónico, que consultó por síndrome constitucional. El estudio analítico mostró pancitopenia, confirmándose el diagnóstico de leishmaniasis visceral mediante serología, PCR y estudio de médula ósea. Los estudios de imagen evidenciaron esplenomegalia con infartos esplénicos y un nódulo pulmonar hipermetabólico en la tomografía por emisión de positrones asociada a tomografía computarizada (PET-TC), sugestivo de malignidad. La broncoscopia no reveló anormalidades endobronquiales. Tras completar el tratamiento con anfotericina B liposomal, se observó resolución morfometabólica completa del nódulo pulmonar. Este caso subraya la importancia de considerar la leishmaniasis visceral en el diagnóstico diferencial de los nódulos pulmonares en pacientes inmunosuprimidos.
Palabras clave: Leishmaniasis visceral; nódulo pulmonar; inmunosupresión; artritis reumatoide; diagnóstico diferencial.

Resume:
Visceral leishmaniasis is a systemic parasitic disease in which pulmonary involvement is uncommon. Exceptionally, it may present as a solitary pulmonary nodule mimicking primary lung cancer, representing a significant diagnostic challenge. We report the case of a 64-year-old woman with rheumatoid arthritis receiving chronic immunosuppressive therapy who presented with constitutional symptoms. Laboratory evaluation revealed pancytopenia, and the diagnosis of visceral leishmaniasis was confirmed by serology, polymerase chain reaction, and bone marrow examination. Imaging studies demonstrated splenomegaly with splenic infarctions and a hypermetabolic pulmonary nodule on PET-CT, raising suspicion of malignancy. Bronchoscopy revealed no endobronchial abnormalities. Following treatment with liposomal amphotericin B, complete metabolic resolution of the pulmonary nodule was observed. This case highlights the importance of considering visceral leishmaniasis in the differential diagnosis of pulmonary nodules in immunosuppressed patients.
Keywords: Visceral leishmaniasis; pulmonary nodule; immunosuppression; rheumatoid arthritis; differential diagnosis.

Introducción:

La leishmaniasis visceral es una enfermedad parasitaria sistémica causada por protozoos del género *Leishmania*, transmitida por la picadura de flebótomos y endémica en diversas regiones del mundo. Clínicamente se caracteriza por fiebre prolongada, hepatoesplenomegalia, pérdida de peso y alteraciones hematológicas, principalmente pancitopenia. La afectación pulmonar en la leishmaniasis visceral es infrecuente y probablemente infradiagnosticada. Los hallazgos descritos incluyen infiltrados intersticiales, consolidaciones, patrón en vidrio esmerilado y derrame pleural[1-3]. En ausencia de tratamiento, presenta una elevada tasa de mortalidad.

Aunque afecta predominantemente al sistema reticuloendotelial, la leishmaniasis visceral puede presentar manifestaciones atípicas en pacientes inmunosuprimidos. La inmunosupresión farmacológica utilizada en enfermedades autoinmunes crónicas, como la artritis reumatoide, se asocia a mayor carga parasitaria, reactivación de infecciones latentes y compromiso de órganos no clásicos[4-9].

En este contexto, las técnicas diagnósticas aplicadas a muestras respiratorias, como el lavado broncoalveolar, han permitido identificar el parásito mediante citología convencional o técnicas moleculares avanzadas en casos seleccionados[2,10].

De manera excepcional, el compromiso pulmonar puede manifestarse como una lesión nodular focal que

simula una neoplasia primaria de pulmón. Esta forma de presentación ha sido descrita únicamente en casos aislados y constituye la manifestación pulmonar más rara de la leishmaniasis visceral, representando un importante desafío diagnóstico[4,5].

Se presenta el caso de una paciente con artritis reumatoide en tratamiento inmunosupresor que desarrolló leishmaniasis visceral con una presentación pulmonar nodular radiológicamente sugestiva de cáncer de pulmón, destacando la rareza de esta manifestación y las dificultades diagnósticas asociadas.

Observación clínica:

Presentamos el caso de una mujer de 64 años, natural del Reino Unido, con antecedentes de artritis reumatoide seronegativa en tratamiento con metotrexato desde hacía dos años. Era fumadora activa desde los 21 años, con una carga tabáquica acumulada de 21 paquetes-año, y refería exposición domiciliaria a aves (loros) y perros. Consultó en el Servicio de Urgencias por cefalea hemicraneal derecha de ocho semanas de evolución, asociada a un síndrome constitucional caracterizado por pérdida ponderal de aproximadamente 8 kg en los dos meses previos, anorexia y sudoración nocturna.

En el momento del ingreso presentaba una marcada respuesta inflamatoria, con anemia y trombocitopenia, deterioro de la función renal, hipoalbuminemia, hiperferritinemia y elevación de la β2-microglobulina. El estudio autoinmune y las serologías infecciosas habituales resultaron negativos; sin embargo, se objetivaron serología y PCR en sangre positivas para *Leishmania*.

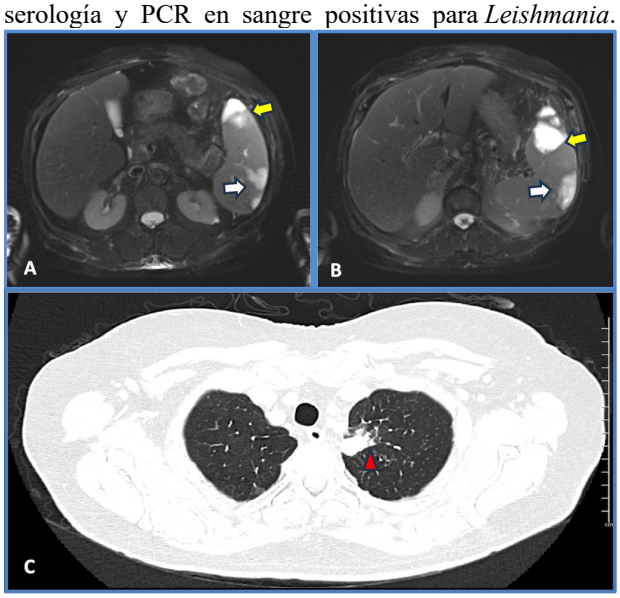

Figura 1. (A–B): RM de abdomen que muestra esplenomegalia de 15 cm con múltiples lesiones cuneiformes de base cortical y ausencia de captación tras la administración de contraste que sugieren infartos (flechas blancas y amarillas). (C) TC torácica que muestra un nódulo pulmonar solitario de 15 × 13 × 24 mm en el lóbulo superior izquierdo (triángulo rojo).

El aspirado y la biopsia de médula ósea confirmaron el diagnóstico de leishmaniasis visceral con afectación medular. Entre los estudios de imagen realizados, una resonancia magnética abdominal mostró esplenomegalia con múltiples lesiones cuneiformes de base cortical y ausencia de captación tras la administración de contraste, sugestivas de infartos esplénicos (**Figura 1 A-B**). En la tomografía computarizada torácica se evidenció un nódulo pulmonar solitario de 15 × 13 × 24 mm en el lóbulo superior izquierdo, con bordes mal definidos y sugestivo de malignidad (**Figura 1 C**).

La paciente fue dada de alta con tratamiento con anfotericina B liposomal, asociado a una pauta descendente de prednisona. En la revisión posterior se objetivó un nódulo pulmonar hipermetabólico en la tomografía por emisión de positrones asociada a tomografía computarizada (PET-TC), con captación patológica de fluorodesoxiglucosa marcada con flúor-18 (^{18}F-FDG), alcanzando un valor máximo de captación estandarizada (SUVmax) de 7,52 (**Figura 2**). Dado este hallazgo, junto con los antecedentes de tabaquismo, se derivó a Neumología para estudio ante la sospecha de un posible carcinoma broncogénico.

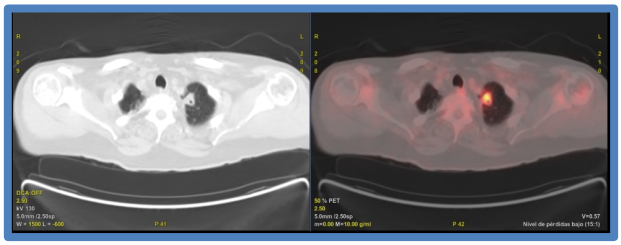

Figura 2. PET-TC: nódulo en el segmento apical del lóbolo superior izquierdo, con incremento focal y patológico del metabolismo, SUVmax de 7,52, de 15x13x24mm (anteroposterior × transversal × craneocaudal).

En la consulta de Neumología refería disnea leve. Las pruebas de función respiratoria mostraron un patrón obstructivo leve con disminución moderada de la capacidad de difusión. Se realizó broncoscopia, que no evidenció alteraciones endobronquiales visibles, con estudio microbiológico del lavado broncoalveolar y broncoaspirado negativo. La citología descartó la presencia de células malignas.

En este contexto, se estableció como diagnóstico diferencial del nódulo pulmonar un origen inflamatorio asociado a la artritis reumatoide y/o a la leishmaniasis frente a malignidad pulmonar. Dado que la paciente aún se encontraba en tratamiento para el proceso infeccioso, se decidió completar la pauta y solicitar un nuevo PET-TC, planteando biopsiar la lesión en caso de persistencia.

El PET-TC de control, realizado cuatro semanas después de finalizar el tratamiento, mostró regresión morfometabólica del nódulo del lóbulo superior izquierdo, con aspecto residual cicatricial y sin detectabilidad metabólica (**Figura 3, A y B**). La resolución metabólica y radiológica tras el tratamiento antiparasitario apoyó retrospectivamente el origen infeccioso de la lesión pulmonar, descartándose la necesidad de procedimientos invasivos. En el seguimiento, la tomografía computarizada torácica confirmó una disminución significativa del tamaño de la lesión pseudonodular del ápex pulmonar izquierdo (9,3 mm frente a 19,8 mm), sin evidenciar adenopatías mediastínicas ni nuevos hallazgos, siendo estos datos compatibles con una evolución favorable (**Figura 3, C**).

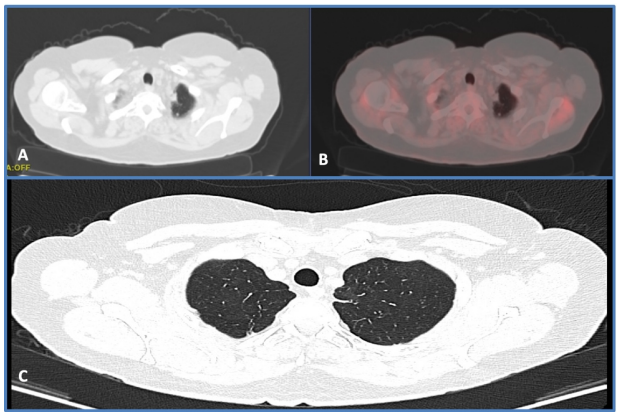

Figura 2. (A-B) PET-TC: regresión morfometabólica del nódulo del lóbulo superior izquierdo, con aspecto residual cicatricial y sin detectabilidad metabólica. (C) TC torácico evidencia disminución de tamaño de la lesión nodular en ápex pulmonar izquierdo con respecto a TC previa.

Discusión:

La leishmaniasis visceral en pacientes inmunosuprimidos presenta un espectro clínico más amplio y atípico que en individuos inmunocompetentes. En el contexto de la inmunosupresión farmacológica utilizada en la artritis reumatoide, se ha descrito un mayor riesgo de infección, reactivación y diseminación sistémica, con afectación de órganos inusuales, incluido el pulmón[4,8,9].

La afectación pulmonar es rara y su presentación como una lesión nodular focal es excepcional. A diferencia de las formas más frecuentemente descritas —infiltrados difusos o compromiso intersticial—, la aparición de un nódulo pulmonar solitario plantea un diagnóstico diferencial dominado por la sospecha de malignidad, especialmente cáncer de pulmón primario o enfermedad metastásica[1,3,4]. Esta forma de presentación ha sido comunicada en muy pocos casos y representa la manifestación pulmonar más infrecuente de la enfermedad[4,5].

Desde el punto de vista fisiopatológico, se postula que la formación de lesiones nodulares focales podría relacionarse con una respuesta inflamatoria localizada del huésped frente a la infiltración de macrófagos parasitados, favorecida por un estado de inmunosupresión que permite la persistencia y replicación del parásito en el parénquima pulmonar[4,8]. Este patrón localizado contrasta con las formas difusas asociadas a diseminación hematógena extensa.

El diagnóstico del compromiso pulmonar nodular por leishmaniasis representa un reto clínico significativo. La presentación radiológica indistinguible de una neoplasia conduce con frecuencia a procedimientos invasivos diagnósticos, como biopsia pulmonar o resección quirúrgica[4,5]. La demostración del parásito en tejido pulmonar o en muestras respiratorias constituye el diagnóstico definitivo; en otros casos, el diagnóstico se establece tras confirmar la leishmaniasis visceral sistémica, excluir etiologías neoplásicas o infecciosas más frecuentes y observar una respuesta favorable al tratamiento específico[1,5,6].

El tratamiento con anfotericina B liposomal continúa siendo la terapia de elección y se asocia a una evolución favorable incluso en pacientes inmunosuprimidos, con resolución de la lesión pulmonar tras el tratamiento específico, lo que confirma su origen infeccioso y evita tratamientos oncológicos innecesarios[9].

Este caso pone de manifiesto la importancia de considerar la leishmaniasis visceral dentro del diagnóstico diferencial de los nódulos pulmonares en pacientes inmunosuprimidos, especialmente en áreas endémicas, con el fin de evitar retrasos diagnósticos, procedimientos invasivos innecesarios y mejorar el pronóstico[4,5,9]

Bibliografía:

1. **Bispo AJB**, Almeida MLD, de Almeida RP, Bispo Neto J, de Oliveira Brito AV, França CM. Pulmonary involvement in human visceral leishmaniasis: clinical and tomographic evaluation. *PLoS One*. 2020;15(1):e0228176.

2. **Jia X**, Zheng Y, Li D, Cai J, Yang J, Rao Q, Ye X. Diagnosis of *Leishmania donovani* infection via bronchoalveolar lavage fluid next-generation sequencing: a case report. *Diagn Microbiol Infect Dis*. 2025;117067. doi:10.1016/j.diagmicrobio.2025.117067.

3. **Hailemariam T**, Mebratu Y, Andrias T, Melkeneh F, Abebe A, Mulualem B, et al. Utility of chest imaging in the diagnosis and management of patients with visceral leishmaniasis: a systematic review. *SAGE Open Med*. 2023;11:20503121231177812. doi:10.1177/20503121231177812.

4. **Marshall BG**, Kropf P, Murray K, Clark C, Flanagan AM, Davidson RN, et al. Bronchopulmonary and mediastinal leishmaniasis: an unusual clinical presentation of *Leishmania donovani* infection. *Clin Infect Dis*. 2000;30:764–9.

5. **Degand N**, Medioni LD, Eveleigh B, Laurent J, Anfrie T, Fadil N, et al. A rare case of isolated pulmonary leishmaniasis. *Am J Trop Med Hyg*. 2025;113(2):269–71. doi:10.4269/ajtmh.24-0757.

6. **Dehghani M**, Monabati A, Sanei M, Davarpanah MA. Visceral leishmaniasis with massive pulmonary involvement: a case report. *Int J Infect*. 2019;6(1):e87993. doi:10.5812/iji.87993.

7. **Dasgupta S**, Saha M, Chakrabarti S, Chakraborty J. Visceral leishmaniasis with pleural effusion in an immunocompetent patient. *Lung India*. 2014;31(1):56–8. doi:10.4103/0970-2113.125913.

8. **Costa CHN**, Chang KP, Costa DL, Cunha FVM. From infection to death: an overview of the pathogenesis of visceral leishmaniasis. *Pathogens*.

2023;12:969. doi:10.3390/pathogens12070969.

9. **Aronson N**, Herwaldt BL, Libman M, Pearson R, Lopez-Velez R, Weina P, et al. Diagnosis and treatment of leishmaniasis: clinical practice guidelines by the Infectious Diseases Society of America and the American Society of Tropical Medicine and Hygiene. *Clin Infect Dis*. 2016;63(12):e202–64. doi:10.1093/cid/ciw670.

10. **Ahmed AA**, Zhang YH. Diagnosis of lung leishmaniasis by bronchoalveolar lavage cytology in a human immunodeficiency virus-infected patient: a case report. *J Clin Transl Pathol*. 2025;5(1):41–4. doi:10.14218/JCTP.2024.00037.

Revista SOCAMPAR

CASO CLÍNICO

NOCARDIOSIS DISEMINADA EN UN PACIENTE CON SARCOIDOSIS. A PROPÓSITO DE UN CASO.

DISSEMINATED NOCARDIOSIS IN A PATIENT WITH SARCOIDOSIS. ABOUT A CASE.

Autores: Muñoz Morillas AM.[1], Arroyo García M.[1], Saiz Campos M[1], Rodriguez Gómez L.[1], Acebal Montero D.[1], Hurtado Fuentes A.[2]

[1]Médico Interno Residente. Medicina Familiar y Comunitaria. GAI de Hellin (Albacete).

[2]Facultativo Especialista de Área. Servicio de Neumología. GAI de Hellín (Albacete)

Resumen:
La sarcoidosis es una enfermedad granulomatosa sistémica con afectación pulmonar en el 90% de los casos. Los glucocorticoides constituyen el tratamiento de elección. Un uso prolongado o la utilización de dosis elevadas puede provocar un estado de inmunodepresión celular y favorecer las infecciones por microorganismos oportunistas.
Presentamos el caso de un paciente con sarcoidosis sistémica en tratamiento crónico con glucocorticoides que presentó una nocardiosis diseminada (cerebral, partes blandas y pulmonar).
Palabras clave: sarcoidosis, nocardia, inmunodeprimido.

Resume:
Sarcoidosis is a systemic granulomatous disease with lung involvement in 90% of cases. Glucocorticoids are the treatment of choice. Prolonged use or the use of high doses can cause a state of cellular immunosuppression and favor infections by opportunistic microorganisms.
We present the case of a patient with systemic sarcoidosis on chronic treatment with glucocorticoids who presented disseminated nocardiosis (brain, soft tissues and lung).
Keywords: sarcoidosis, nocardia, immunosuppressed.

Introducción:

La sarcoidosis es una enfermedad granulomatosa sistémica, de etiología desconocida, en la que existe una respuesta exagerada de la inmunidad celular. La presentación clínica conlleva afectación pulmonar en el 90% de los casos y el diagnóstico de confirmación es histológico con el hallazgo de granulomas no caseificantes. La piedra angular del tratamiento son los corticoesteroides, indicados en los estadios con afectación parenquimatosa y clínica asociada, o si se objetiva una alteración funcional respiratoria. Su uso prolongado y/o la utilización de dosis elevadas asocia un mayor riesgo de inmunosupresión y la posibilidad de desarrollar infecciones por microorganismos oportunistas (MO). Su detección precoz y tratamiento correcto marcará el pronóstico de los pacientes.

Observación clínica:

Varón de 45 años, con hipertensión arterial, reflujo gastroesofágico, insuficiencia renal crónica y diagnosticado de sarcoidosis sistémica y pulmonar en diciembre de 2022 mediante ecoendoscopia endobronquial y punción aspiración con aguja fina de adenopatía supraclavicular izquierda compatible con linfadenitis granulomatosa no necrotizante. ECA elevada (80), y broncoscopia sin hallazgos de interés. Dada la afectación parenquimatosa, la presencia de síntomas (disnea moderados esfuerzos, tos), y la alteración función respiratoria (patrón restrictivo leve y alteración leve de la difusión), se decide iniciar prednisona 30mg diarios en enero de 2023, con posterior mejoría clínica en la revisión en consulta en marzo y mayo de 2023.

Posteriormente, es valorado en Urgencias hospitalarias por un cuadro compatible con infección de vías respiratorias bajas en junio de 2023 con radiografía de tórax con atelectasia de lóbulo medio, y en julio de 2023 ingresa en el Hospital de Hellín por presentar un absceso en muslo derecho de 20x3.5 cm que precisa drenaje quirúrgico, con cultivo negativo del material purulento, y tratado con amoxicilina/clavulánico. Se realiza TC tórax de control con hallazgo de consolidación en periferia lateral de LID, con broncograma aéreo, motivo por el que se realiza fibrobroncoscopia con lavado broncoalveolar sobre segmento 8 de LID, remitiéndose muestras a microbiología. A los pocos días, reingresa nuevamente en Hospital de Hellín por reaparición de absceso en muslo derecho que precisa drenaje quirúrgico. Tanto en el cultivo del material del absceso como del líquido obtenido del lavado broncoalveolar, crecen bacilos grampositivos en racimos compatible con Nocardia Otitidiscaviarum, por lo que se inicia tratamiento con linezolid y cotrimoxazol. A las 48h, comienza con cefalea, vómitos y focalidad neurológica (hemiparesia izquierda). Se realiza TC cerebral donde se objetivan varias LOEs cerebrales supratentoriales, en número al menos de 6, la mayoría agrupadas en región

parietal parasagital, con captación anular de contraste y edema perilesional, siendo la mayor de ellas la de localización fronto-parietal derecha, de aproximadamente 32 mm anteroposterior que condiciona compresión del ventrículo lateral ipsilateral y desplazamiento de unos 8 mm de la línea media hacia la izquierda, con sospecha de abscesos cerebrales por Nocardia como primera posibilidad diagnóstica. Ante dichos hallazgos, se contacta con el Servicio de Neurocirugía del Complejo Hospitalario Universitario de Albacete para cirugía urgente, realizando drenaje y exéresis capsular de absceso cerebral frontal derecho y parietal parasagital derecho. Tras disponer del antibiograma de Nocardia Otitidiscaviarum (resistencia a beta-lactámicos, sensible a linezolid y sulfametoxazol/trimetoprim, e inducible a minociclina), se decide continuar con cotrimoxazol y añadir linezolid. En los días siguientes presenta mejoría clínica y recuperación del déficit motor de hemicuerpo izquierdo, por lo que se traslada al Hospital de Hellín. En TC y RM cerebral de control presenta marcada disminución del tamaño de los abscesos cerebrales previos. Durante el tratamiento presenta pancitopenia, con estudio de médula ósea normal, que mejora tras retirar cotrimoxazol intravenoso y administrar factor estimulador de colonias. Ante mejoría clínica, y tras completar 6 semanas de tratamiento intravenoso, se procede al alta hospitalaria con hidroaltesona 40mg de tratamiento corticoideo (por presentar alto riesgo de insuficiencia suprarrenal, valorado por Endocrinología durante hospitalización). A día de hoy sigue con tratamiento glucocorticoideo, con 10mg de hidroaltesona tras descenso paulatino, además de cotrimoxazol. Se mantiene asintomático desde el punto de vista tanto neurológico como neumológico, con estabilidad de la función pulmonar y sin signos de reactivación de la infección por Nocardia.

Discusión:

La sarcoidosis es una enfermedad granulomatosa crónica de etiología desconocida, en la que se postula que factores genéticos y ambientales desencadenan una respuesta inmunológica anormal que lleva a la formación de granulomas no caseificantes, muy característicos de esta enfermedad, pero no patognomónicos. Presenta una amplia variabilidad clínica (conocida también como la gran simuladora), donde la afectación a nivel pulmonar y ganglionar casi siempre está presente. El diagnóstico implica tanto la integración de hallazgos clínicos, radiológicos y patológicos, y la exclusión de otras causas de granulomatosis. Los glucocorticoides constituyen el tratamiento de primera elección para modular la respuesta inflamatoria. En los que casos de sarcoidosis sistémica con compromiso pulmonar, se debe plantear iniciar tratamiento si hay afectación parenquimatosa con clínica respiratoria asociada, deterioro en la función pulmonar y/o progresión radiológica. En aquellos casos refractarios o con efectos secundarios significativos, se puede recurrir al uso de inmunosupresores, siendo el metrotrexato el más empleado en la afectación pulmonar.

El uso de este tipo de tratamientos no está exento de riesgos, dado que al afectar al sistema inmune del individuo existe un mayor riesgo de infección por microorganismos oportunistas (MO). La criptococosis es la infección por MO descrita con mayor frecuencia en paciente con sarcoidosis, mientras que la nocardiosis aparece hasta en un 11% de los casos, como ocurre con nuestro paciente. La infección por Nocardia, un bacilo grampositivo aerobio, suele ocurrir en individuos con inmunodepresión celular (infección por VIH, corticoterapia, receptores de trasplante de órgano sólido o pacientes oncohematológicos). La afectación más característica es la pulmonar, a través de neumonías necrotizantes o absceso pulmonar, y puede limitarse o presentar diseminación hematógena con afectación a distancia. Puede haber afectación cutánea, en forma de ulceraciones, celulitis, nódulos, abscesos subcutáneos o linfangitis nodular. La presencia de abscesos cerebrales, como es nuestro caso, le confieren mal pronóstico.

Existe habitualmente un retraso en el diagnóstico de la infección por Nocardia debido a la rareza de la enfermedad y la sospecha de otras causas. Los cultivos de esputo suelen ser negativos y son necesarias de 2 a 4 semanas para el crecimiento en medios de cultivo especiales.

El tratamiento de elección es el trimetroprim/sulfametoxazol (cotrimoxazol), antibiótico activo contra la mayoría de las especies de Nocardia, aunque recientemente se han aislado cepas de Nocardia Otitidiscaviarum resistentes al mismo (en nuestro caso era sensible). El tratamiento se debe mantener durante 6-12 meses, según las formas clínicas, con el fin de prevenir recurrencias. Además, en caso de presencia de abscesos cerebrales puede ser necesario asociar cefalosporinas, quinolonas o carbapenémicos. El linezolid también se considera una alternativa eficaz contra todas las especies de Nocardia y muy útil cuando la enfermedad está diseminada o hay afectación del sistema nervioso central, tal y como se hizo con nuestro paciente.

Bibliografía:

1- Galacho-Harriero A, Delgado-Lopez P, Ortega-Lafont M, Martín Alonso J, Castilla-Díez JM, Sánchez-Borge, B. Nocardia Farcinica Brain Abscess: report of three cases. World neurosurg. 2017;106:1053 e 15-1053 e24.

2- Zia K, Nafees T, Faizan M, Salam O, Asad SI, Khan YA, Altaf A: Ten year review of pulmonary nocardiosis: a series of 55 cases. Cureus. 2019, 11:e4759. 10.7759/cureus.4759.

3- Koehler Z, Park J, Jenkins N: Disseminated nocardiosis in an immunosuppressed patient with sarcoidosis .Clin Med Rev Case Rep. 2019, 6:289. 10.23937/2378-3656/1410289.

4- Statement on sarcoidosis. Joint Statement of the American Thoracic Society (ATS), the European Respiratory Society (ERS) and the World Association of Sarcoidosis and Other Granulomatous Disorders (WASOG) adopted by the ATS Board of Directors and by the ERS Executive Committee, February 1999. Am J Respir Crit Care Med 1999; 160: 736–

755.
5- Vinciguerra L, Murr C, Böse J. Nocardia farcinica: Multiple brain abscesses in an immunocompetent patient. J Neuroinfect Dis. 2015;6:182.
6- Del Campo Matías F, Pérez Castrillón JL, González García JL, Pérez Pascual P. Nocardia farcinica pneumoniae in chronic obstructive pulmonary disease patient. An Med Interna. 2004;21:554–6
7- De La Iglesia P, Viejo G, Gómez B, de Miguel D, del Valle A, Otero L. Fatal pulmonary Nocardia farcinica infection. J Clin Microbiol. 2002;40:1098–9.

Normas de publicación

El trabajo debe tener una carta de presentación dirigida al Comité Editorial en la que se hable de la aportación que supone. Debe constar el nombre de los autores en orden, con su lugar de origen, y el autor para la correspondencia, con su email y datos para localización. Constará en esta carta la cesión del *Copyright* y la declaración de posibles conflictos de interés.

Se enviará como documento adjunto a revistasocampar@gmail.com, especificando en el asunto el tipo de trabajo del que se trata (editorial, revisión, original, caso clínico…).

- *Editorial.* Será un comentario crítico que realiza un experto sobre un trabajo original que se publica en el mismo número de la revista o por encargo sobre un tema de actualidad. La extensión máxima será de cuatro páginas DIN A4 en letra *Times New Roman*, cuerpo 12 y a doble espacio. El contenido del artículo puede estar apoyado en un máximo de 10 citas bibliográficas.
- *Originales.* Hacen referencia a trabajos de investigación clínica o experimental en patología respiratoria. Los diseños recomendados son de tipo analítico en forma de encuestas transversales, estudios de casos y controles, estudio de cohortes y ensayos controlados. La extensión máxima recomendada es de doce páginas DIN A4 y se aceptarán hasta 6 figuras y 6 tablas. Es aconsejable que el número de firmantes no sea superior a seis. Debe constar de resúmenes en español e inglés, palabras claves en español e inglés, introducción, material y métodos, resultados, discusión y bibliografía.
- *Artículos de revisión.* Pretenderán hacer una revisión de un tema. En ocasiones, y según las circunstancias, podrán ser encargados. No deberán tener, por regla general, una extensión mayor de quince páginas DIN A4. El número de firmantes no será superior a seis. Debe constar de resúmenes en español e inglés, palabras claves en español e inglés, introducción, desarrollo, conclusión y bibliografía.
- *Cartas al director.* Se permitirá el comentario u objeciones relativas a artículos publicados en la revista y las observaciones concretas que permitan resumirse en forma de carta. La extensión máxima será de dos páginas DIN A4, un máximo de 5 citas bibliográficas y una figura o una tabla. El numero de firmantes no podrá ser superior a seis, aunque se recomiendan tres.
- *Casos clínicos.* Describirán uno o más casos de interés excepcional y que aporten nuevos datos al conocimiento diagnóstico o terapéutico de una patología concreta. Se estructurarán como sigue: titulo en castellano y en inglés, resumen y *abstract* no estructurado, palabras clave y *keywords* (de tres a seis), introducción, observación clínica, discusión y bibliografía. La extensión aconsejable del texto será de cuatro páginas DIN A4. Se admitirá hasta un máximo de dos figuras y/o tablas. No deberán sobrepasarse las 10 citas bibliográficas. Se permitirá hasta 6 firmantes.
- *Imagen especial.* Entre 1 y 4 imágenes o tablas de especial relevancia y especial contenido didáctico. Deberá contener un párrafo explicativo y una mínima bibliografía (máximo 5). El número de firmantes será de hasta 6, aunque se recomiendan 3. La extensión máxima será de dos páginas DIN A4.
- *Artículos especiales, misceláneas, noticias, etc..* Serán siempre por encargo y se adaptarán a las normas dadas en el mismo encargo por el comité editorial.

Se utilizará letra *Times New Roman*, cuerpo 12 y a doble espacio.

En la medida de lo posible, las figuras (excepto fotos), los gráficos y las tablas serán en escala de grises y, en caso de incluir algún color, será en tonos rojos y/o azules.

La bibliografía deberá contener únicamente las citas más pertinentes, presentadas por orden de aparición en el texto y numeradas consecutivamente. Cuando se mencionan autores en el texto se incluirán los nombres, si son uno o dos. Cuando sean más, se citará tan sólo al primero, seguido de la expresión *et al.* y, en ambos casos, el número de la cita correspondiente. Los originales aceptados, pero aún no publicados, pueden incluirse entre las citas, con el nombre de la revista, seguido por "en prensa" entre paréntesis. Las citas bibliográficas deberán estar correctamente redactadas y se comprobarán siempre con su publicación original. Los nombres de las revistas deberán abreviarse de acuerdo con el estilo utilizado en el *Index Medicus* y para la confección detallada de las citas se seguirán estrictamente las normas de Vancouver (disponibles en http://www.icmje.org).

El Comité Editorial se reservará el derecho para publicar o no publicar aquello que considere.

La recepción de un trabajo por la revista no implica su publicación. El autor será informado del proceso de evaluación. La presentación de un trabajo a la revista supone el permiso para la publicación y difusión por parte de ésta del autor. El autor debe manifestar que su trabajo respeta los derechos de autor de terceros.

Editada y publicada por SOCAMPAR
C/ Donantes de Sangre, 1
16002 Cuenca
email: revistasocampar@gmail.com
ISSN: 2529-9859

SOCAMPAR

Sociedad Castellano-Manchega de Patología Respiratoria

http://www.socampar.com

Revista SOCAMPAR

Patología del tórax

http://www.revista-socampar.com